

## Reanimación cardiopulmonar básica en Pediatría

C. Calvo Macías, I. Manrique Martínez, A. Rodríguez Núñez y J. López-Herce Cid

Cargos FALTA FALTA FALTA

La reanimación cardiopulmonar básica es el conjunto de maniobras que permiten identificar si un niño está en situación de parada cardiorrespiratoria y realizar una sustitución de las funciones respiratoria y circulatoria, sin ningún equipamiento específico, hasta que la víctima pueda recibir un tratamiento más cualificado. La reanimación cardiopulmonar básica consta de una serie de pasos o maniobras que deben realizarse de forma secuencial: conseguir la seguridad del reanimador y del niño; comprobar la inconsciencia; pedir ayuda y colocar a la víctima; abrir la vía aérea; comprobar la respiración; ventilar; comprobar signos de circulación y/o pulso arterial central; masaje cardíaco; activar el sistema de emergencias, y comprobación de la eficacia de la reanimación. Los cambios más importantes en las nuevas recomendaciones son la relación masaje cardíaco:ventilación y el algoritmo de desobstrucción. A la población general se le enseñará una relación de 30 masajes:2 ventilaciones en lactantes, niños y adultos. El personal sanitario utilizará en el lactante y niño una relación masaje:ventilación de 15:2 ventilaciones, independientemente de que sean 1 o 2 reanimadores. Cuando sólo hay un reanimador éste puede utilizar una relación 30:2 para evitar la fatiga. En el algoritmo de desobstrucción de la vía aérea cuando el niño pierde la consciencia se actuará como si estuvieran en parada cardiorrespiratoria realizando masaje cardíaco (que servirá como maniobra de desobstrucción) y ventilación, comprobando cada 2 min la boca para ver si existe cuerpo extraño, la respiración y la presencia de signos vitales. Las maniobras de reanimación cardiopulmonar básica son fáciles de aprender y cualquier persona puede realizarlas con un entrenamiento adecuado. Por tanto, la reanimación cardiopulmonar básica debe ser enseñada a todos los ciudadanos.

### Palabras clave:

*Parada cardiorrespiratoria. Reanimación cardiopulmonar. Reanimación cardiopulmonar básica. Masaje cardíaco. Ventilación boca a boca. Desobstrucción de la vía aérea.*

### BASIC LIFE SUPPORT IN PEDIATRICS

Basic life support (BLS) is the combination of maneuvers that identifies the child in cardiopulmonary arrest and initiates the substitution of respiratory and circulatory function, without the use of technical adjuncts, until the child can receive more advanced treatment. BLS includes a sequence of steps or maneuvers that should be performed sequentially: ensuring the safety of rescuer and child, assessing unconsciousness, calling for help, positioning the victim, opening the airway, assessing breathing, ventilating, assessing signs of circulation and/or central arterial pulse, performing chest compressions, activating the emergency medical service system, and checking the results of resuscitation. The most important changes in the new guidelines are the compression:ventilation ratio and the algorithm for relieving foreign body airway obstruction. A compression/ventilation ratio of 30:2 will be recommended for lay rescuers of infants, children and adults. Health professionals will use a compression:ventilation ratio of 15:2 for infants and children. If the health professional is alone, he/she may also use a ratio of 30:2 to avoid fatigue. In the algorithm for relieving foreign body airway obstruction, when the child becomes unconscious, the maneuvers will be similar to the BLS sequence with chest compressions (functioning as a deobstruction procedure) and ventilation, with reassessment of the mouth every 2 min to check for a foreign body, and evaluation of breathing and the presence of vital signs. BLS maneuvers are easy to learn and can be performed by anyone with adequate training. Therefore, BLS should be taught to all citizens.

### Key words:

*Cardiorespiratory arrest. Cardiopulmonary resuscitation. Basic life support. Chest compressions. Mouth-to-mouth ventilation. Airway deobstruction.*

**Correspondencia:** Dr./a. NOMBRE  
LUGAR DE TRABAJO  
DIRECCIÓN  
Correo electrónico: FALTA

Recibido en abril de 2006.  
Aceptado para su publicación en ??????

## CONCEPTO

La reanimación cardiopulmonar (RCP) básica es el conjunto de maniobras que permiten identificar si un niño está en situación de parada cardiorrespiratoria (PCR) y realizar una sustitución de las funciones respiratoria y circulatoria, sin ningún equipamiento específico, hasta que la víctima pueda recibir un tratamiento más cualificado.

La RCP básica hay que iniciarla lo antes posible. Su objetivo fundamental es conseguir la oxigenación de emergencia para la protección del cerebro y otros órganos vitales.

Las maniobras de RCP básica son fáciles de aprender y cualquier persona puede realizarlas con un entrenamiento adecuado. Todos los ciudadanos deberían conocer y entrenarse en estas maniobras.

La RCP básica instrumentalizada es aquella en la que se utilizan dispositivos de barrera o en la que se realiza ventilación con bolsa autoinflable y mascarilla facial. Es un tipo de RCP que debería ser conocida por grupos específicos de población general. La desfibrilación semiautomática (DESA), de la que se habla en otro capítulo del manual, debe incorporarse en la formación de la RCP básica a la población general.

## PASOS DE LA REANIMACIÓN CARDIOPULMONAR BÁSICA

La RCP básica consta de una serie de pasos o maniobras que deben realizarse de forma secuencial<sup>1-5</sup> (fig. 1 y tabla 1). Es imprescindible recordar bien el orden de los pasos de la RCP ya que el error en la secuencia puede llevar al fracaso de la reanimación. No se debe pasar de un paso a otro sin estar seguros de que la maniobra anterior esté correctamente realizada. La RCP debe realizarse de forma rápida pero sin apresurarse, para asegurar que cada una de las maniobras sea efectiva.

### 1.º Conseguir la seguridad del reanimador y del niño

Es esencial la seguridad del reanimador y la víctima, pero sólo se debe movilizar al niño si se encuentra en un lugar peligroso (para el accidentado y/o el reanimador) o si su situación o posición no son adecuadas en caso de precisar RCP.

### 2.º Comprobar la inconsciencia

Se comprobará la respuesta del niño ante estímulos como hablarle en voz alta (por su nombre en niños que puedan responder), y/o dándole pellizcos y palmadas en el tórax o el abdomen. A los niños en que se sospeche una lesión de la columna cervical se les debe estimular con cuidado y siempre protegiendo el cuello.

- Si el niño responde al hablarle o estimularle:

- Se le dejará en la posición en que se encuentre, siempre que no corra peligro.

- Se comprobará su situación clínica y se pedirá ayuda si es preciso.

- Se controlará su situación de forma periódica.

- Si el niño no responde:

- Se continuará con los siguientes pasos de la RCP básica.

### 3.º Pedir ayuda y colocar a la víctima

- Se solicitará ayuda a las personas del entorno, gritando ¡AYUDA!

- Se debe movilizar al niño siempre que su posición inicial impida o dificulte las maniobras de reanimación, colocándole sobre una superficie dura y plana, en decúbito supino y con la cabeza, cuello, tronco y extremidades alineados. Si existe sospecha de lesión a nivel cervical (accidentes de tráfico, caídas desde cierta altura, etc.) la movilización se deberá hacer protegiendo la columna cervical y si es posible por al menos 2 reanimadores.

- Las maniobras de RCP se deben comenzar inmediatamente sin perder tiempo pues, en ocasiones, en los lactantes y niños lo único que se precisa son maniobras de reanimación respiratorias, de modo que, si se actúa con rapidez, se puede evitar la progresión a parada cardíaca.

a) Si hay un solo reanimador éste realizará las maniobras de RCP básica durante 1 min antes de separarse del niño para solicitar ayuda al Sistema de Emergencias Médicas (SEM).

b) Si hay 2 reanimadores, uno de ellos iniciará la RCP mientras el otro activará el SEM (112 o 061), volviendo cuanto antes a colaborar en la RCP. Es muy importante recordar que el servicio telefónico 112 o 061 es gratuito y accesible desde cualquier teléfono, fijo o móvil.

### 4.º Abrir la vía aérea

Un niño inconsciente suele ser incapaz de mantener permeable la vía aérea. Por ello, la medida inicial debe ser la apertura de la vía aérea con las siguientes maniobras<sup>6</sup>.

#### *Maniobra frente-mentón* (fig. 2)

Es la maniobra de elección en todos los niños, excepto en los que se sospeche traumatismo cervical.

- Se colocará una mano abierta sobre la frente sujetándola firmemente y manteniendo el cuello en posición neutra en lactantes y en extensión ligera-moderada en niños. El occipucio prominente del lactante predispone a una ligera flexión del cuello cuando se coloca el niño en una superficie plana, por lo que se debe asegurar que se

TABLA 1. Maniobras de reanimación cardiopulmonar básica. Comparación entre lactantes y niños

Secuencia de actuación	Niños (1 año a pubertad)	Lactantes (< 1 año)
Comprobar la inconsciencia	<ul style="list-style-type: none"> <li>- Sacudirle (cuidado en el traumatismo cervical)</li> <li>- Hablarle en voz alta o gritarle</li> <li>- Llamarle por su nombre</li> </ul>	<ul style="list-style-type: none"> <li>- Pellizcarle</li> <li>- Hablarle en voz alta o gritarle</li> </ul>
Abrir la vía aérea	<ul style="list-style-type: none"> <li>- Maniobra frente-mentón</li> <li>- Tracción o elevación de la mandíbula si existe traumatismo cervical</li> </ul>	<ul style="list-style-type: none"> <li>- Maniobra frente-mentón</li> <li>- Tracción o elevación de la mandíbula si existe traumatismo cervical</li> </ul>
Comprobar la respiración	Ver, oír, sentir	Ver, oír, sentir
Ventilar	<b>Boca a boca</b> 5 insuflaciones de 1 s cada una Continuar con 12 a 20 resp./min	<b>Boca a boca-nariz</b> 5 insuflaciones de 1 s cada una Continuar con 12 a 20 resp./min
Comprobar la circulación y/o el pulso arterial central	<ul style="list-style-type: none"> <li>- Signos vitales (respiración, tos, movimientos)</li> <li>- <b>Pulso carotídeo</b></li> </ul>	<ul style="list-style-type: none"> <li>- Signos vitales (respiración, tos, movimientos)</li> <li>- <b>Pulso braquial</b></li> </ul>
Masaje cardíaco	<ul style="list-style-type: none"> <li>- <b>Una o dos manos</b> en el tercio inferior del esternón</li> <li>- 100 compresiones/min</li> <li>- Profundidad: una tercera parte del tórax</li> </ul>	<ul style="list-style-type: none"> <li>- <b>Abrazando el tórax</b> con las dos manos o con <b>dos dedos</b> en el tercio inferior del esternón</li> <li>- 100 compresiones/min</li> <li>- Profundidad: una tercera parte del tórax</li> </ul>
Relación ventilación:masaje	<ul style="list-style-type: none"> <li>- Personal sanitario: 15:2</li> <li>- Población general: 30:2</li> </ul>	<ul style="list-style-type: none"> <li>- Personal sanitario: 15:2</li> <li>- Población general: 30:2</li> </ul>

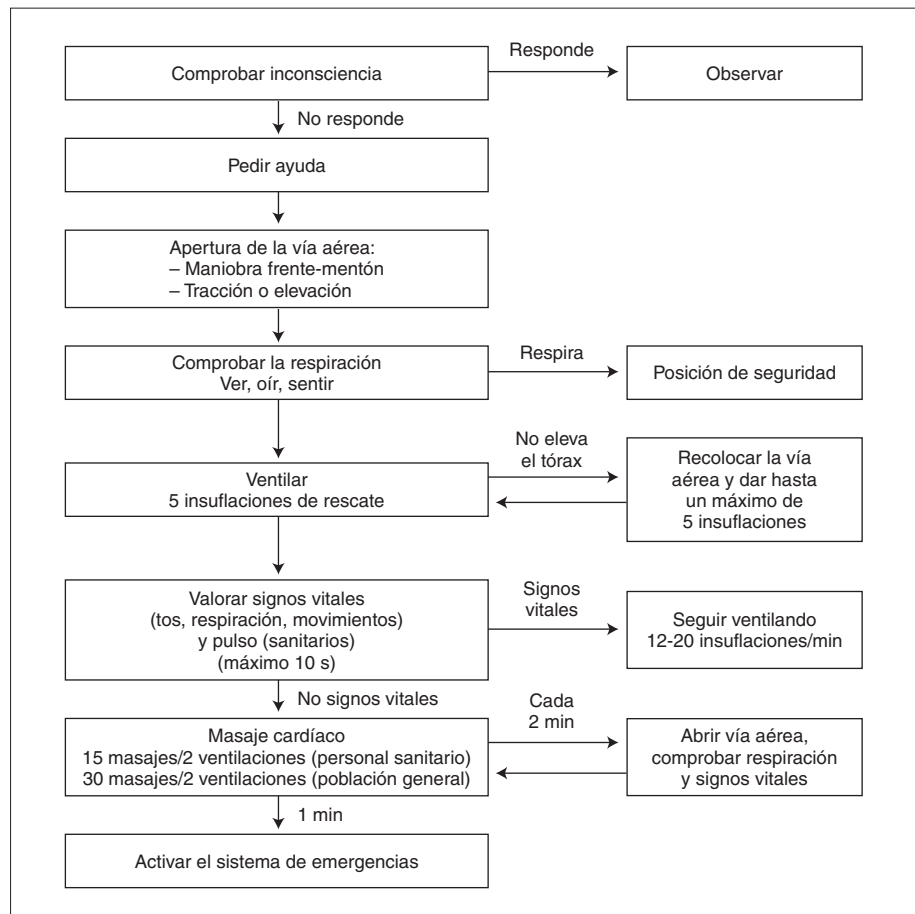


Figura 1. Algoritmo de RCP básica en lactantes y niños.

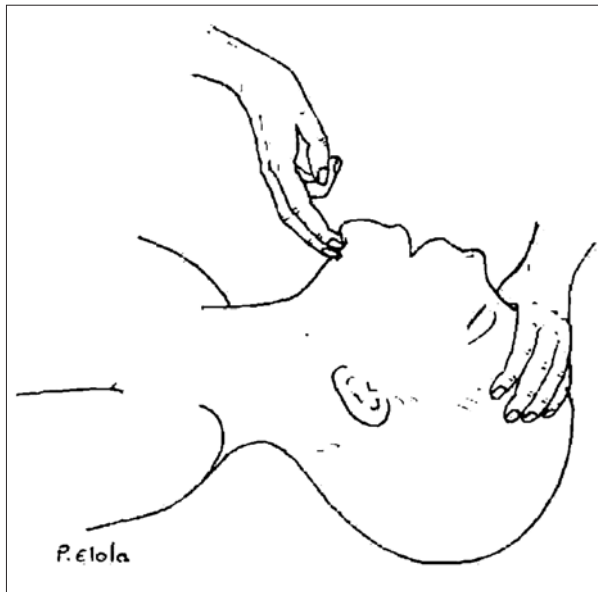


Figura 2. Maniobra frente-mentón.

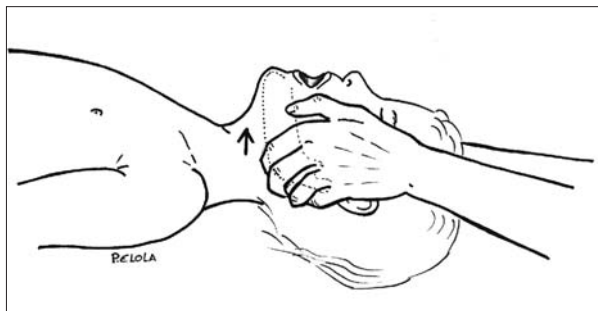

Figura 3. Elevación o subluxación mandibular.

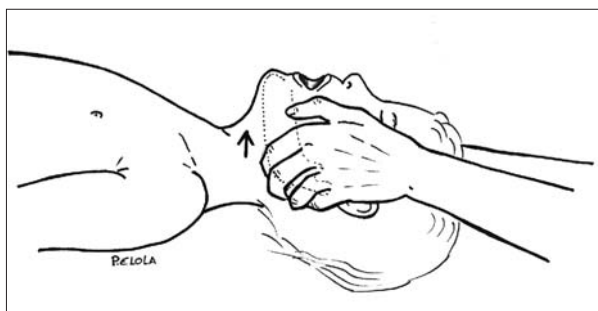

Figura 4. Tracción de la mandíbula.

mantenga en posición neutra. En el niño, los dedos pulgar e índice deben quedar disponibles para pinzar la nariz cuando se vaya a realizar la ventilación.

– Se levantará el mentón, colocando la punta de los dedos de la otra mano debajo del mismo. Durante esta maniobra se debe poner especial cuidado en evitar cerrar la boca o comprimir los tejidos blandos debajo del men-

tón, ya que esta acción puede obstruir la vía aérea, sobre todo en lactantes. También se puede elevar el mentón realizando una pinza con los dedos índice y pulgar y traccionando el mentón hacia arriba.

#### **Maniobras en niños con riesgo de lesión cervical**

En las situaciones de riesgo de lesión cervical, especialmente en el caso de traumatismos, el reanimador deberá evitar los movimientos de la columna cervical durante la maniobra de apertura de la vía aérea y el resto de la RCP. Por tanto, no se realizará la maniobra frente-mentón con extensión del cuello. En estos casos, la apertura de la vía aérea se puede realizar con dos maniobras:

– Elevación o subluxación mandibular (fig. 3): el reanimador se colocará a la cabecera del niño y colocando sus manos en el ángulo de la mandíbula, la levantará y desplazará hacia delante. Esta maniobra es útil pero exige la presencia de varios reanimadores ya que la persona colocada a la cabecera del paciente no puede hacer otras maniobras como la ventilación.

– Tracción mandibular (fig. 4): se colocará una mano en la frente igual que en la maniobra frente-mentón pero evitando la extensión de la misma. Se introducirá el dedo pulgar de la otra mano en la boca colocándolo detrás de los incisivos centrales mientras que los dedos índice y medio sujetan el mentón, y a continuación se traccionará de la mandíbula hacia arriba. Hay que tener en cuenta que cuando se vaya a hacer la ventilación es necesario sacar el dedo pulgar de la boca, manteniendo la elevación de la mandíbula con los otros dedos.

Si con estas maniobras no se consigue una apertura de la vía aérea y ventilación adecuadas se realizará maniobra frente-mentón pero con la menor extensión posible de la cabeza, ya que el mantenimiento de la vía aérea tiene prioridad sobre el riesgo de daño cervical.

Una vez abierta la vía aérea se debe comprobar si existe algún objeto visible en boca y extraerlo siempre que sea factible.

#### **5.º Comprobar la respiración (fig. 5)**

El reanimador, mientras mantiene la apertura de la vía aérea, aproximará el oído y la mejilla a la boca del niño para:

- Ver si hay movimientos torácicos y/o abdominales.
- Oír si hay ruidos respiratorios.
- Sentir el aire exhalado en la mejilla.

Para decidir si no existe respiración espontánea se debe ver, sentir y oír como máximo durante 10 s.

- Si el niño respira:

Se le debe *colocar en posición lateral de seguridad* (fig. 6), salvo que se trate de un accidente en el que se

sospeche traumatismo cervical. El reanimador se arrodillará junto al paciente y efectuará las siguientes maniobras:

1º Colocar el brazo del niño más próximo al reanimador en ángulo recto al cuerpo con el codo girado hacia la cabeza y la palma de la mano mirando hacia arriba.

2º Colocar el otro brazo del niño cruzando el tórax hasta que la palma de la mano toque la mejilla opuesta.

3º Sujetar y doblar la pierna más lejana del niño por debajo de la rodilla con la otra mano y girarla hacia el reanimador unos 90º.

4º Girar al niño hasta dejarlo en una posición casi lateral. La postura debe ser estable y para ello puede necesitarse colocar una almohada en la espalda y asegurar que la cadera y rodillas dobladas quedan en ángulo recto. La postura debe permitir que la vía aérea continúe abierta y que se pueda comprobar periódicamente la respiración, así como girar fácilmente al niño para colocarle boca arriba en caso de necesidad.

Cada 2 min deberá asegurarse la permeabilidad de la vía aérea, así como de la perfusión del brazo que queda en posición inferior.

En la sospecha de traumatismo grave se recomienda mantener a la víctima en posición de decúbito supino y sólo si fuera estrictamente necesario colocarle en la posición lateral de seguridad, aunque es necesario que esta maniobra sea realizada por personal entrenado.

- Si el niño no respira deberá iniciarse la ventilación.

### 6.º Ventilar<sup>7</sup>

Si el niño no respira se procederá a:

- Ventilación boca del reanimador a boca y nariz del lactante (si el reanimador puede abarcar con su boca la boca y nariz del lactante) (fig. 7).
- Ventilación boca del reanimador a boca del niño (fig. 8):

– Se deben efectuar 5 insuflaciones de rescate (deben ser efectivas un mínimo de 2), durante las cuales debe observarse el ascenso y descenso del tórax. Las insuflaciones deben ser lentas, de 1 s de duración aproximadamente. El reanimador debe coger aire antes de cada insuflación para mejorar el contenido de oxígeno del aire espirado.

– Mientras se efectúa la ventilación es fundamental mantener una adecuada apertura de la vía aérea y mantener un buen sellado de la boca del reanimador con la boca o la boca y la nariz del paciente para evitar que escape aire a su alrededor. Si el tórax no asciende se debe ir modificando la maniobra de apertura de la vía aérea hasta conseguir una buena ventilación. Si tras las 5 insuflaciones no se consigue una adecuada expansión torácica

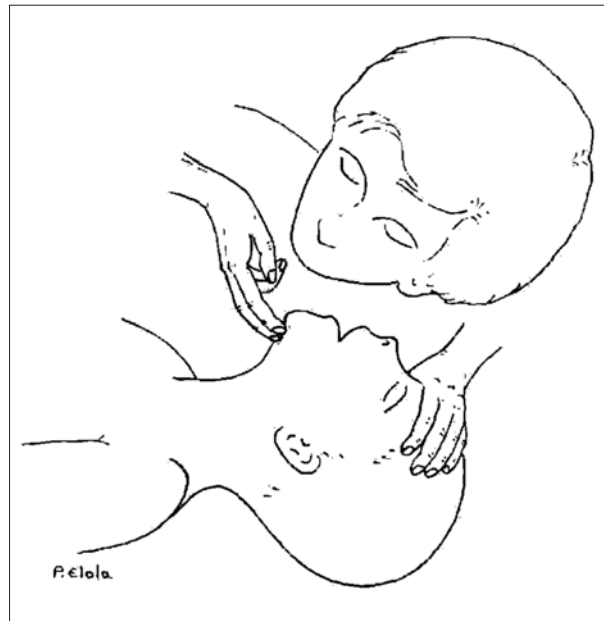


Figura 5. Comprobar que respira manteniendo la apertura de la vía aérea.

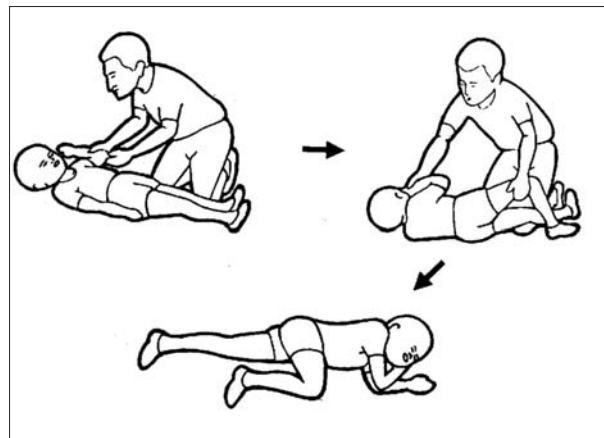


Figura 6. Posición de seguridad.

ca hay que sospechar que existe una obstrucción por cuerpo extraño (ver actuación más adelante).

– La fuerza y el volumen de insuflación se deben adaptar a la edad y tamaño del niño. El reanimador observará la movilización del tórax, intentando suministrar suficiente volumen, pero evitando una insuflación excesiva que produzca daño pulmonar y/o distensión gástrica.

### Comprobar signos de circulación y/o pulso arterial central

Después de realizar la ventilación inicial o de rescate, se debe comprobar la existencia de signos vitales (respiraciones, tos o movimientos) y/o la palpación de pulso arterial central durante un máximo de 10 s. Debido a que la maniobra de palpación del pulso es difícil de valorar,

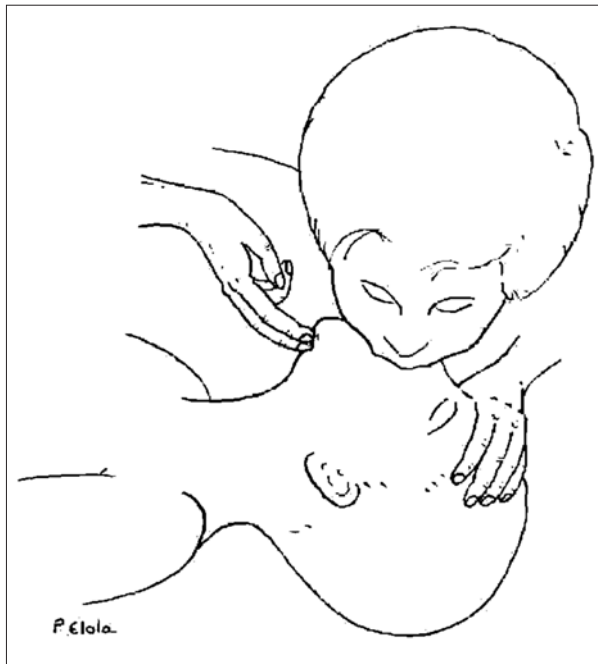


Figura 7. Ventilación boca-boca y nariz en el lactante.

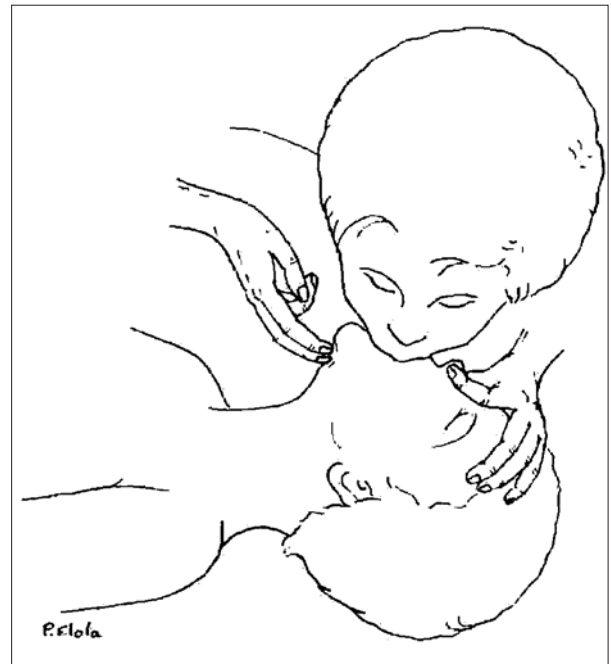


Figura 8. Ventilación boca a boca en el niño.

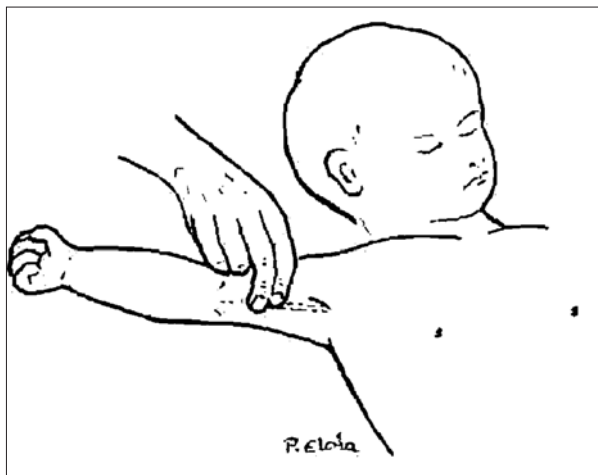


Figura 9. Palpación del pulso braquial en el lactante.

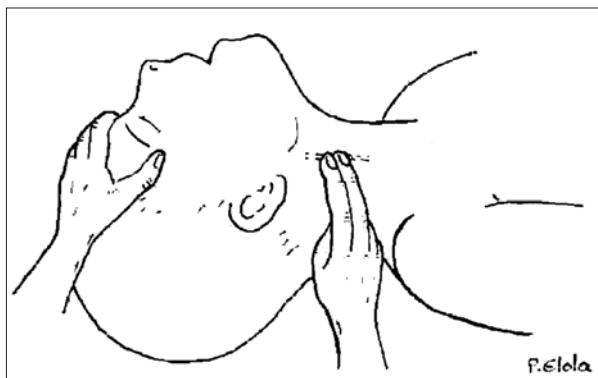

Figura 10. Palpación del pulso carotídeo en el niño.

los reanimadores que forman parte de la población general sólo deben comprobar la presencia o no de signos de circulación, mientras que se recomienda que el personal sanitario valore tanto la presencia de pulso arterial como los signos de circulación.

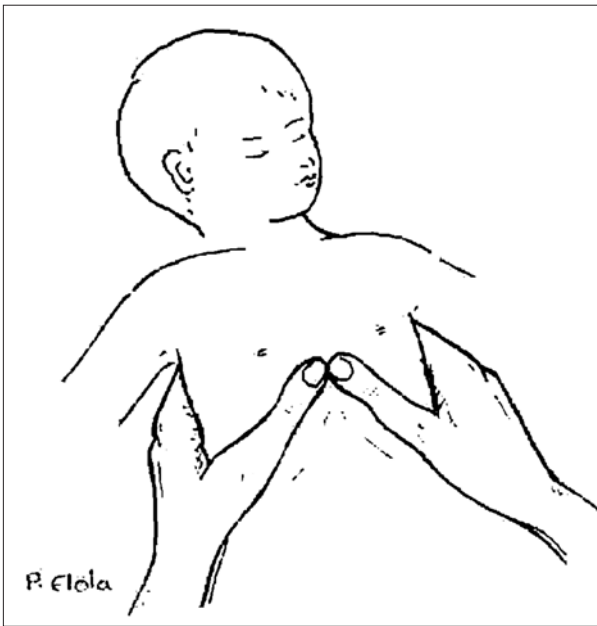
La palpación del *pulso arterial central* se realiza en diferente zona anatómica en el lactante y en el niño:

- Pulso braquial en lactantes (fig. 9): con el brazo del niño separado del tórax en abducción y rotación externa se colocarán los dedos índice y medio en la zona interna del brazo entre el codo y el hombro.
- Pulso carotídeo en niños (fig. 10): se colocarán los dedos en la línea media del cuello efectuando un barrido lateral hasta localizar la carótida.

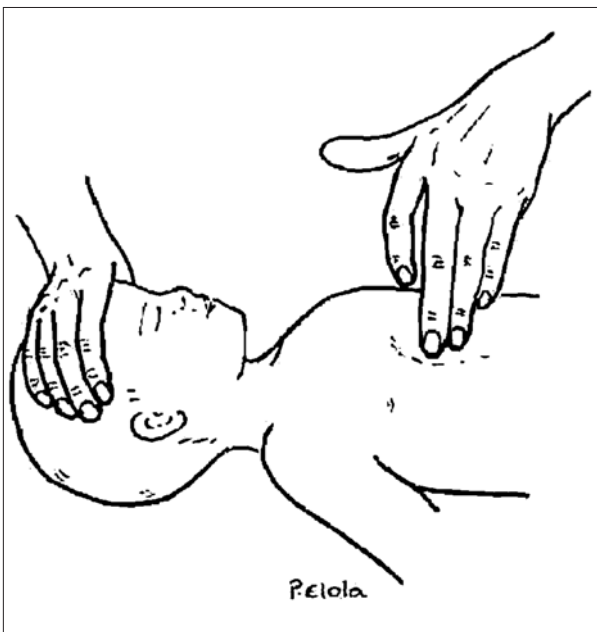
Al mismo tiempo que se intenta palpar el pulso se debe comprobar la existencia de otros signos vitales (movimientos, respiraciones, degluciones):

a) Si hay signos de circulación, se debe continuar ventilando a una frecuencia de 12 a 20 veces/min (de mayor a menor frecuencia desde el lactante a la pubertad), hasta que el niño respire por sí mismo con eficacia. Si el niño respira, pero permanece inconsciente, se le debe colocar en posición de seguridad.

b) Si no hay signos de circulación, no hay pulso arterial central o la frecuencia del pulso es inferior a 60 lat./min a cualquier edad y se acompaña de pérdida de consciencia, ausencia de respiración y mala perfusión periférica se debe efectuar masaje cardíaco.



**Figura 11.** Masaje cardíaco abrazando el tórax en el lactante.

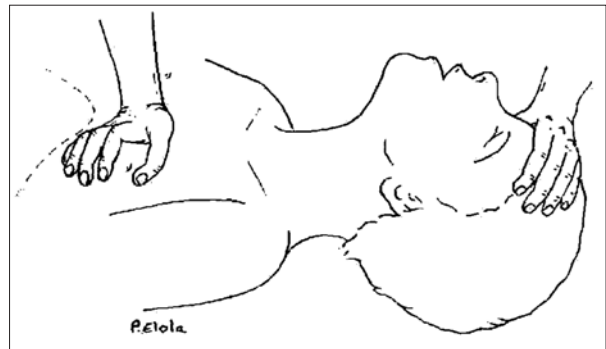


**Figura 12.** Masaje cardíaco con dos dedos en el lactante.

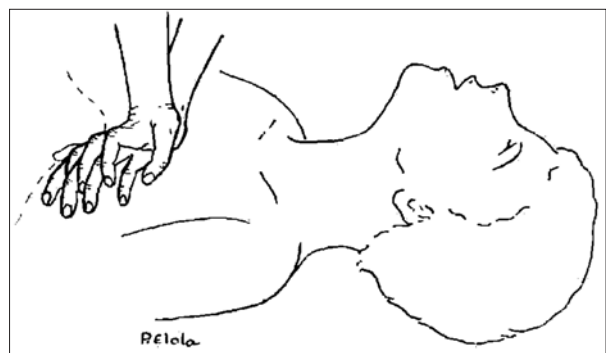
### 8.º Masaje cardíaco

Para realizar el masaje cardíaco se debe colocar al niño sobre un plano duro. En el lactante y niño pequeño, es conveniente que mientras se realiza el masaje cardíaco se mantenga la mano en la frente sujetando la cabeza para evitar tener que reposicionarla cuando se tenga que volver a abrir la vía aérea.

- Punto de masaje cardíaco: el punto de compresión será en el tercio inferior del esternón por encima del



**Figura 13.** Masaje cardíaco con una mano en niños pequeños.



**Figura 14.** Masaje cardíaco con dos manos en niños mayores.

apéndice xifoides tanto en el lactante como en el niño, evitándose de esta forma comprimir sobre el apéndice xifoides o el abdomen.

- Técnica del masaje cardíaco:

– Recién nacidos y lactantes: la compresión torácica se puede realizar:

a) Abarcando el tórax con las dos manos: se colocarán los pulgares sobre el tercio inferior del esternón mientras se abarca el tórax con el resto de los dedos y se comprimirá el esternón con los dos pulgares deprimiendo aproximadamente un tercio de la profundidad del tórax (fig. 11). Esta técnica es más efectiva y está indicada cuando hay dos reanimadores y el reanimador puede abarcar el tórax entre sus manos.

b) Con dos dedos: se colocarán los dedos medio y anular en el tercio inferior del esternón. Con la punta de los dedos se deprimirá el esternón aproximadamente un tercio de la profundidad del tórax (fig. 12). Esta técnica es preferible cuando hay un solo reanimador.

– Niños (desde el año hasta la pubertad): el masaje cardíaco se puede realizar con el talón de una mano (fig. 13) o, si el niño es muy grande o el reanimador no tiene suficiente fuerza física, con las dos manos entrelazadas (fig. 14).

Se debe colocar el/los brazo/s, en posición vertical sobre el tórax del niño para presionar con más facilidad y deprimir aproximadamente un tercio de la profundidad del tórax. Levantar la punta de los dedos para asegurar que la presión no se aplica sobre las costillas. La compresión debe ser rítmica y debe durar el 50% del ciclo, dejando que el tórax vuelva a su posición normal sin retirar la mano del lugar de compresión.

- Frecuencia de masaje: la frecuencia del masaje cardíaco será aproximadamente de 100 veces/min.
- Relación del masaje y la ventilación<sup>8-10</sup>:

– A la población general se le enseñará una relación de 30 masajes/2 ventilaciones para utilizar la misma en lactantes, niños y adultos, sean 1 o 2 reanimadores. Tras realizar 30 compresiones torácicas se abrirá la vía aérea, se realizarán 2 insuflaciones y a continuación se volverán a dar 30 compresiones torácicas.

– El personal sanitario utilizará una relación masaje: ventilación de 15 compresiones cardíacas/2 ventilaciones, tanto en el lactante como en el niño independientemente de que sean 1 o 2 reanimadores. Cuando sólo hay un reanimador éste puede utilizar una relación 30:2 para evitar la fatiga.

- Coordinación masaje-ventilación: cuando la reanimación se realiza con 2 reanimadores, la actuación debe ser conjunta y coordinada. Para disminuir el cansancio de los reanimadores se recomienda que cada 2 o 3 min se realice un cambio de posición, de forma que el reanimador que estaba actuando sobre la vía aérea pase a efectuar las compresiones cardíacas y viceversa.

### 9º Activar el Sistema de Emergencias

– Si solamente hay un reanimador, éste efectuará RCP durante 1 min antes de abandonar momentáneamente al paciente para solicitar ayuda. La única excepción es el caso de colapso súbito presenciado con sospecha de enfermedad cardíaca. En este caso existen más posibilidades de que exista una fibrilación ventricular y es necesario llamar inmediatamente para conseguir cuanto antes un desfibrilador.

– Si hay más de un reanimador, uno de ellos efectuará inmediatamente la reanimación, mientras que el otro pide ayuda.

### 10º Comprobación de la eficacia de la reanimación

Cada 2 min deben suspenderse durante unos segundos las maniobras de reanimación para comprobar si se ha recuperado el pulso o los signos de circulación y la respiración espontáneas.

### Duración de la reanimación

Se debe continuar con las maniobras de RCP hasta que:

- El niño recupere la circulación y respiración espontáneas.
- Llegue un equipo cualificado y éste continúe con la reanimación.
- El reanimador esté agotado o exista peligro para su integridad física.
- Tras 30 min de reanimación sin obtener respuesta.

La tabla 1 compara las maniobras de reanimación cardiopulmonar en el niño y en el lactante.

### OBSTRUCCIÓN DE LA VÍA AÉREA POR UN CUERPO EXTRAÑO

Cuando un objeto (sólido o líquido) pasa a la vía aérea, el organismo reacciona rápidamente, de forma automática e intenta expulsarlo con la tos. Es lo que se llama "atragantamiento". En ocasiones un objeto sólido "cuerpo extraño" (trozos de alimentos, frutos secos, globos o piezas de juguetes) entra en la vía aérea y la obstruye, impidiendo la entrada y salida del aire, produciéndose la asfixia. Si la obstrucción de la vía aérea no se resuelve con rapidez, el niño acabará sufriendo una PCR. Por ello, si existe certeza o una fuerte sospecha de obstrucción completa de la vía aérea superior por un cuerpo extraño sólido, se deben de tomar las medidas para desobstruirla de inmediato.

Las maniobras que hay que realizar serán diferentes según la víctima esté consciente/inconsciente, con tos efectiva o no, respiración efectiva o no y dependiendo de su edad (lactante o niño) (fig. 15).

Se pueden distinguir 3 situaciones:

- Lactante o niño consciente con tos y respiración efectivas:

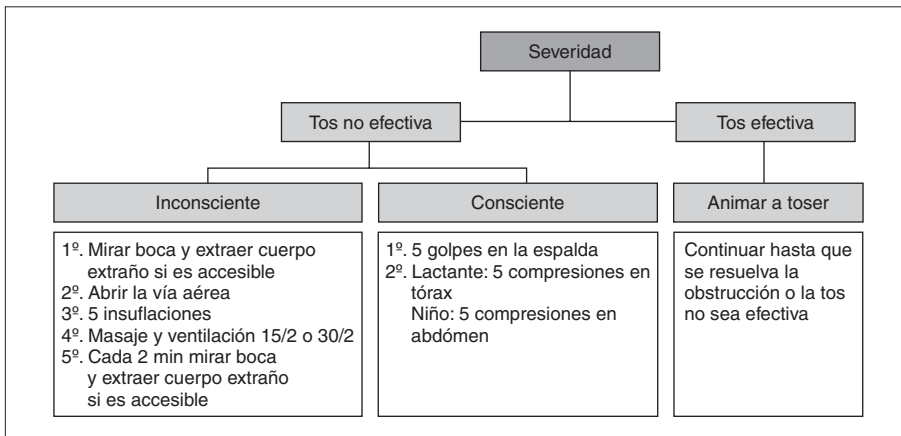
– Se colocará al niño en posición incorporada y animándole a que siga tosiendo, ya que la tos y el llanto son mecanismos fisiológicos muy efectivos para la desobstrucción de la vía aérea.

– Se observará estrechamente al niño vigilando si expulsa el cuerpo extraño y mejora la respiración o, por el contrario, la tos se hace inefectiva, deja de respirar o se deteriora el estado de consciencia.

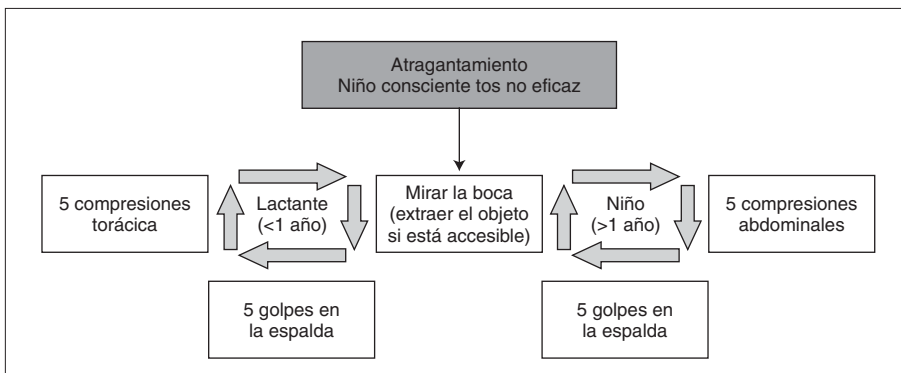
- Lactante o niño consciente con tos no efectiva.

En esta situación la tos y el llanto son muy débiles y apagados, el niño no es capaz de vocalizar, ni de respirar normalmente y puede aparecer cianosis.

Si no se consigue en poco tiempo la desobstrucción de la vía aérea el niño perderá la consciencia y presentará PCR. Por tanto, se debe solicitar rápidamente ¡AYUDA!



**Figura 15.** Algoritmo de desobstrucción de la vía aérea en lactantes y niños.



**Figura 16.** Desobstrucción de la vía aérea en lactantes y niños conscientes con tos no efectiva.

iniciando inmediatamente las maniobras de desobstrucción de la vía aérea.

**1.º Examinar la boca y eliminar cualquier cuerpo extraño visible**

La extracción del cuerpo extraño sólo se efectuará si éste es fácil de ver y extraer. No se debe intentar la extracción manual a ciegas por el riesgo de empujar el cuerpo extraño hacia el interior de la vía aérea provocando una obstrucción mayor. Si el objeto es claramente visible se puede efectuar la “maniobra de gancho”, que consiste en introducir un dedo por el lateral de la boca y después, haciendo un movimiento de barrido, utilizar el dedo como si fuera un gancho para extraer el cuerpo extraño.

**2.º Maniobras de desobstrucción**

Variarán según se trate de un lactante o un niño (fig. 16).

**Maniobras de desobstrucción en el lactante**

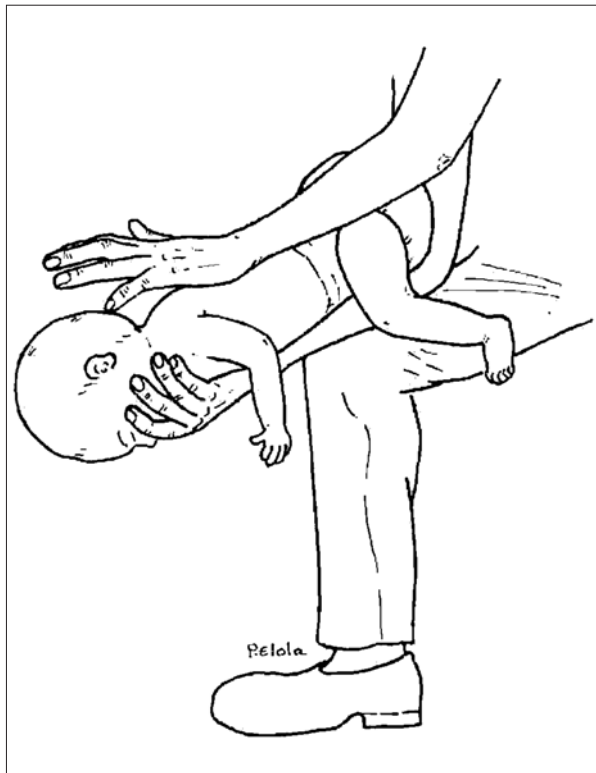
El lactante debido a su menor tamaño y manejabilidad, puede colocarse en un plano inclinado (cabeza más baja) lo que favorece la expulsión del cuerpo extraño.

1.º Dar 5 golpes en la espalda (fig. 17). Se sujetará al lactante “boca abajo” (decúbito prono) colocándolo sobre el

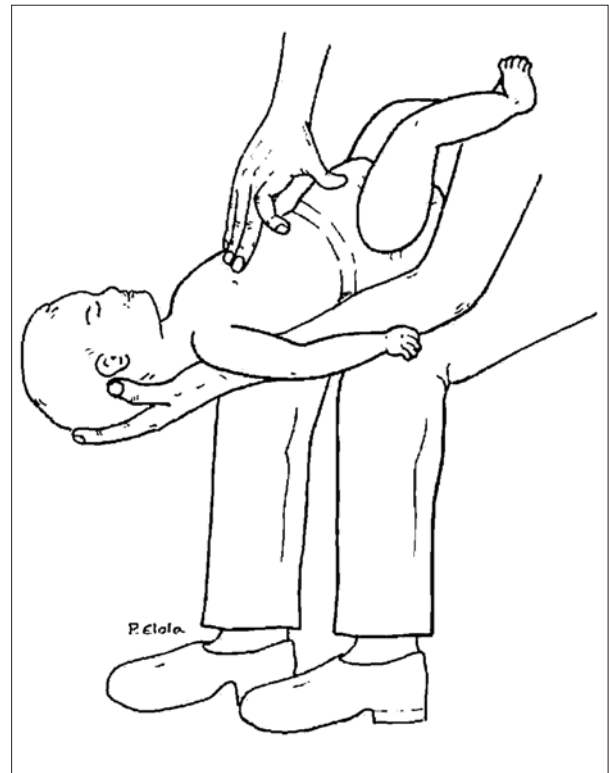
antebrazo, que a su vez se puede apoyar sobre el muslo con la cabeza más baja que el tronco. La maniobra puede hacerse sentado con lo que se consigue realizar las maniobras con mayor seguridad. Una vez colocado se golpeará cinco veces con el talón de la otra mano en la zona interescapular, debiendo ser estos golpes rápidos y moderadamente fuertes.

2.º Dar 5 compresiones en el tórax (fig. 18). Sujetando la cabeza se colocará al lactante “boca arriba” (decúbito supino) apoyándolo sobre el otro antebrazo. Después se darán 5 compresiones torácicas con dos dedos (índice y medio) y en dirección a la cabeza, en el mismo punto indicado para las compresiones cardíacas (tercio inferior del esternón), pero más fuertes y más lentas que en la RCP. En el lactante están desaconsejadas las compresiones en la región abdominal ya que el riesgo de rotura de vísceras abdominales (hígado, bazo) es elevado.

3.º Después de cada ciclo de 5 compresiones interescapulares y torácicas, se debe reevaluar el estado del lactante, ver si está consciente, si respira o tose y si el objeto está accesible (no dedicar a ello más de 5-10 s). Si no se consigue desobstruir la vía aérea y el lactante continúa consciente pero con tos inefectiva se repetirán las maniobras.



**Figura 17.** Cinco golpes en la espalda en el lactante.



**Figura 18.** Cinco compresiones en el tórax en el lactante.

### **Maniobras de desobstrucción en el niño**

La principal diferencia con el lactante es la sustitución de las compresiones torácicas por las compresiones abdominales conocidas como maniobra de Heimlich, cuya finalidad es aumentar la presión intraabdominal y de forma indirecta la presión intratorácica. Esta maniobra se realizará con el niño en bipedestación.

1.º Golpes interescapulares. Con el niño en bipedestación y ligeramente inclinado hacia delante se le darán 5 golpes en la región interescapular.

2.º Compresiones abdominales. Posteriormente se realizarán 5 compresiones abdominales (fig. 19). Para ello, el reanimador se situará de pie detrás de la víctima y lo sujetará por detrás, pasando los brazos por debajo de las axilas. Se colocará la mano derecha en forma de puño con el pulgar flexionado hacia dentro, apoyándola en la línea media del epigastrio, entre el esternón y el ombligo. Con la otra mano se agarrará el puño y realizará un movimiento de presión dirigido al mismo tiempo hacia atrás y arriba. Este movimiento debe de realizarse con fuerza y brusquedad, con el fin de aumentar bruscamente la presión y movilizar el cuerpo extraño.

3.º Después de cada ciclo de 5 compresiones interescapulares y abdominales, se debe reevaluar el estado del niño, ver si está consciente, respira o tose y si el objeto está accesible (no dedicar a ello más de 5-10 s). Si no se consigue desobstruir la vía aérea y el niño continúa cons-

ciente pero con tos inefectiva, se repetirán los ciclos de 5 golpes en la espalda y 5 compresiones abdominales, hasta que empiece a toser o respirar o, por el contrario, pierda la consciencia.

Es muy importante tener en cuenta que el objetivo fundamental de las maniobras no es expulsar el cuerpo extraño sino desobstruir la vía aérea para conseguir una respiración adecuada. Si el niño recupera una respiración efectiva no hay que continuar las maniobras de desobstrucción aunque el cuerpo extraño no se haya expulsado. Por otra parte, aunque se logre expulsar el cuerpo extraño se debe valorar cuidadosamente la situación del niño, ya que en ocasiones pueden quedar restos del cuerpo extraño o las maniobras de expulsión pueden haber causado lesiones. Por esta razón todos los niños que han sufrido obstrucción de la vía aérea por un cuerpo extraño deben ser posteriormente examinados por un médico.

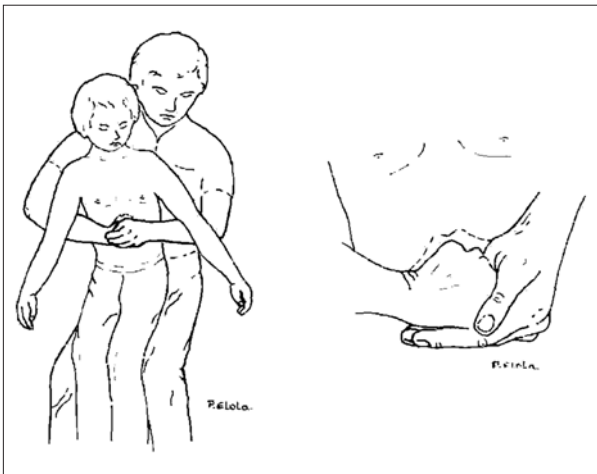
### **Lactante o niño inconsciente**

Si el lactante o el niño pierden la consciencia se actuará como si estuvieran en PCR, utilizando el mismo algoritmo en el lactante y el niño.

1.º Se pedirá ayuda.

2.º Se abrirá la vía aérea, se observará si existe cuerpo extraño y se intentará eliminar si está accesible.

3.º Se comprobará si respira.



**Figura 19.** Maniobra de Heimlich (compresión abdominal).

4º Si no respira se realizarán 5 insuflaciones de rescate comprobando si expande el tórax:

a) Si el tórax se expande no existe una obstrucción completa de la vía aérea. Se comprobarán entonces los signos de circulación y/o el pulso y si no existen se continuará con la RCP (masaje y ventilación).

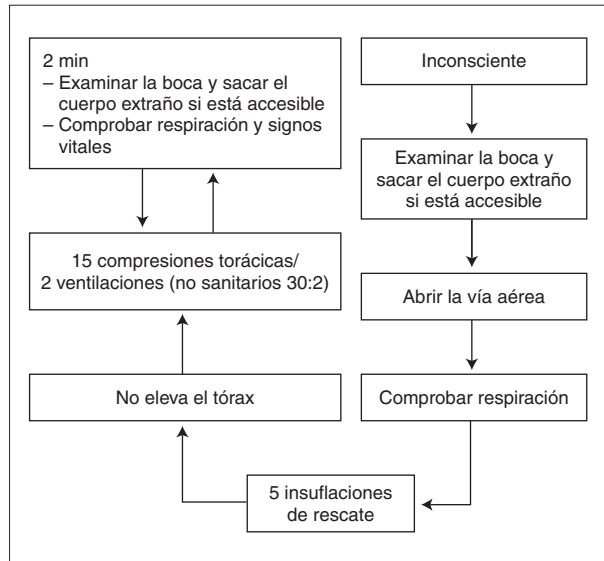
b) Si el tórax no expande se realizarán compresiones torácicas sin valorar los signos de circulación (15 el personal sanitario y 30 la población general). Estas compresiones torácicas sirven tanto como masaje cardíaco como para movilizar el cuerpo extraño al aumentar la presión intratorácica. A continuación se realizarán dos ventilaciones, y se seguirá con la secuencia de masaje y ventilación (30/2 o 15/2 según los casos).

5º Al minuto, se activará el sistema de emergencias.

6º Cada 2 min se examinará la boca para ver si existe cuerpo extraño y se comprobará la respiración y la presencia de signos vitales (fig. 20).

**BIBLIOGRAFÍA**

1. Biarent D, Bingham R, Richmond S, Maconochie A, Wyllie J, Simpson S, et al. European Resuscitation Council Guidelines for Resuscitation 2005. Section 6. Pediatric life support. Resuscitation. 2005;67:S97-S133.



**Figura 20.** Algoritmo de desobstrucción de la vía aérea en lactantes y niños inconscientes.

2. American Heart Association. Part 11. Pediatric basic life support. Circulation. 2005;112:156-66.

3. Manrique, I. Reanimación cardiopulmonar básica. En: Manrique I, editor. Manual de reanimación cardiopulmonar básica en pediatría. Madrid: Ergón; 2004. p. 56-110.

4. Guidelines 2000 for Cardiopulmonary Resuscitation and Emergency Cardiovascular Care: Pediatric basic life support. Resuscitation. 2000;46:301-41.

5. Calvo C, Rodríguez A, López-Herce J, Manrique I y Grupo Español de Reanimación Cardiopulmonar Pediátrica y Neonatal. Recomendaciones de Reanimación Cardiopulmonar Pediátrica y Neonatal (II). Reanimación cardiopulmonar básica en pediatría. An Esp Pediatr. 1999;51:409-16.

6. Roth B, Magnusson J, Johansson I, Holmberg S. Jaw lift-a simple and effective method to open the airway in children. Resuscitation. 1998;39:171-4.

7. Dembofsky CA, Gibson E, Nadkarni V, Rubin S, Greenspan JS. Assessment of infant cardiopulmonary resuscitation rescue breathing technique: Relationship of infant and caregiver facial measurements. Pediatrics. 1999;103:e17.

8. Babbs C, Nadkarni V. Optimizing chest compression to rescue ventilation ratios during one-rescuer CPR by professional and lay persons: Children are not just little adults. Resuscitation. 2004;73:173-81.

9. Greingor JL. Quality of cardiac masaje with ratio compression-ventilation 5/1 and 15/2. Resuscitation. 2002;55:263-7.

10. Dorph E, Wik L, Steen PA. Effectiveness of ventilation-compression ratios 1:5 and 2:15 in simulated single rescuer paediatric resuscitation. Resuscitation. 2002;54:259-64.